Aus der Prosektur des städtischen Krankenhauses r. d. Isar.
(Direktor: Dr. E. Albrecht.)

Über einen Fall von Sarkom der Harnblase.

Inaugural-Dissertation

zur

Erlangung der Doktorwürde

in der

gesamten Medizin

verfasst und einer

Hohen medizinischen Fakultät

der

Kgl. Bayer. Ludwig-Maximilians-Universität zu München

vorgelegt von

Karl Jäger,
approb. Arzt aus Edenkoben (Rheinpfalz).

München, 1904.
Kgl. Hof- u. Universitäts-Buchdruckerei von Dr. C. & Wolf Sohn.

Aus der Prosektur des städtischen Krankenhauses r. d. Isar.
(Direktor: Dr. E. Albrecht.)

Über einen Fall von Sarkom der Harnblase.

Inaugural-Dissertation

zur

Erlangung der Doktorwürde

in der

gesamten Medizin

verfasst und einer

Hohen medizinischen Fakultät

der

Kgl. Bayer. Ludwig-Maximilians-Universität zu München

vorgelegt von

Karl Jäger,
approb. Arzt aus Edenkoben (Rheinpfalz).

ACAD. LUDD. BAT. BIBL.

München, 1904.
Kgl. Hof- u. Universitäts-Buchdruckerei von Dr. C. & Wolf Sohn.

Gedruckt mit Genehmigung der medizin. Fakultät
der Universität München.

Referent: Obermedizinalrat Prof. Dr. von Bollinger.

Dem Andenken meines Grossvaters

Dr. med. L. Jäger

und meines Vaters

Dr. med. Franz Karl Jäger

gewidmet.

Die Lehre von den Harnblasentumoren ist eine Errungenschaft der neuesten Zeit. Zwar entdeckte man bereits im 16. Jahrhundert bei Steinschnittoperationen Geschwülste in der Harnblase, doch verdanken wir ihre genauere Kenntnis erst dem Fortschritte der medizinischen Untersuchungstechnik und dem raschen Aufschwunge der Chirurgie. Während man früher seit dem Franzosen Civiale nur grobanatomisch zwischen Fungus und Krebs unterschied, ist uns heute eine bis ins einzelne gehende Differenzierung der verschiedenen Geschwulstarten ermöglicht und so kommt es, dass wir gegenwärtig nach dem histologischen Bau unterscheiden zwischen Papillomen, Carcinomen, Sarkomen, Fibromen, Myomen und Myxomen der Harnblase.

Verhältnismässig selten sind die Sarkome der Harnblase. Ihre Kenntnis ist eine Schöpfung der letzten Jahrzehnte, wurde doch vor nicht allzulanger Zeit noch stark bestritten, ob sie überhaupt existieren. Während sie bei Virchow, Klebs, Rokitansky nicht erwähnt werden, finden wir ihr Vorkommen bei den Chirurgen Bardeleben und Podratzki kurz vermerkt. Dagegen führt von Winckel als den einzigen überhaupt bekannten Fall von Sarkom der Harnblase des Weibes den von Senftleben beschriebenen an. Während Hüter bereits ein Myosarkom der Blase unterscheidet, bringt König einige Jahre später schon eine genaue Einteilung in Rundzellen-, Spindelzellen- und Myosarkome.

Meist sitzen die Blasensarkome als derbe, zuweilen auch gallertige Tumoren breit, selten gestielt, auf der Unterlage

auf. Ihre Oberfläche ist entweder glatt, von normaler Schleimhaut bedeckt oder höckerig, blumenkohlartig. Die Blasensarkome zeichnen sich aus durch die grosse Malignität, rasche Entwicklung und durch schnelles Eintreten von Recidiven nach ihrer operativen Entfernung.

Die heutige Einteilung der Blasensarkome ist eine noch genauere als die von König und zwar unterscheidet Borst einfache Sarkome und höher entwickelte Sarkome der Harnblase. Zu ersteren rechnet er die Rundzellensarkome und die Spindelzellensarkome mit den Stern- und Netzzellensarkomen, während zur Kategorie der höher entwickelten Sarkome die Fibrosarkome, Lymphosarkome, Myxosarkome, Myosarkome und Chondrosarkome der Blase gehören.

Besonderes Interesse erregen wegen ihrer grossen Seltenheit die Myxosarkome. Dieses sind nach Borst Sarkome, die auf der Höhe der Entwicklung ein Schleimgewebe hervorbringen. Weiterhin fordern die Myxosarkome das Interesse des Pathologen durch ein differentialdiagnostisches Moment. Nämlich, da viele Sarkome im Verlaufe ihrer Entwicklung an einzelnen Stellen durch ödematöse Aufquellungen und teilweisen Zerfall eine Art schleimiger Erweichung eingehen können, muss zwischen solchen sekundären schleimigen Umwandlungen eines beliebigen Sarkoms und den eigentlichen Myxosarkomen streng unterschieden werden. Bei den ersteren treten in einer schleimhaltigen Grundmasse die beliebig gestalteten Geschwulstzellen hervor, an welchen die verschiedensten Vorgänge der regressiven Metamorphose zu beobachten sind. Bei den letzteren ist das Auftreten von Schleimgewebe mit der Sarkombildung als solcher enger verbunden; es erweist sich dabei als eine besondere Eigenschaft des Sarkomgewebes, dass es sich auf einer gewissen Höhe der Entwicklung in wirkliches Schleimgewebe verwandelt; daher ist in den Myxosarkomen gewöhnlich die ganze Geschwulst aus

einem äusserst zellreichen, durch charakteristische Sternzellen ausgezeichneten Schleimgewebe zusammengesetzt und nur in den jüngeren Proliferationsgebieten der Neubildung trifft man Nester aus dichtgedrängten, grösseren Rundzellen, welche noch der weiteren Überführung in Schleimgewebe harren. Solche sarkomatöse Zellnester in den Myxosarkomen fand Borst gewöhnlich in der Umgebung kleiner Venen. Makroskopisch bilden sie grauweissliche und graurötliche, gallertige, transparente Tumoren. Mikroskopisch zeigen sie eine mucinhaltige, fadenziehende Grundsubstanz, in der sich zahlreiche verästelte Zellen und einfache Rundzellen befinden. (Stern- und Netzzellensarkom.) In der Grundsubstanz findet man auch reichlich Fäserchen, welche teils wirkliche fibrilläre Substanz darstellen, teils die Ausläufer der Zellen repräsentieren. Von den typischen Myxomen unterscheidet sich demnach das Myxosarkom besonders durch den starken Zellreichtum des produzierten Schleimgewebes.

Klinisch sind die Myxosarkome rasch wachsende, auch metastasierende, infolge reichlichen Gefässgehaltes zu Blutungen neigende Geschwülste, die sich besonders von lockeren Bindegewebslagen entwickeln.

Ehe wir uns jetzt einem speziellen Falle von Sarkom der Harnblase, der makroskopisch als Myxosarkom angesehen wurde, zuwenden, wollen wir zunächst von den in der Litteratur bekannten 80 Fällen von Blasensarkomen die interessantesten betrachten, im übrigen aber auf die hinten angefügte Tabelle hinweisen.

1. Fall.

Im Archiv für klinische Chirurgie teilt uns Senftleben einen aus der Langenbeck'schen Klinik (1854) stammenden Fall mit.

Patientin 29 Jahre alt. Der grosse, weiche Tumor sass rechts am Fundus vesicae, dicht unterhalb der Uretermündung.

Mit gestielten Ausläufern war er durch die Urethra gewuchert nach aussen; per urethram erfolgte Exstirpation. Exitus infolge Blasenperforationsperitonitis. Die mikroskopische Untersuchung ergab ein Spindelzellensarkom.

2. Fall.

Marchand, Archiv für klinische Chirurgie 1878. XXII.

Frau, 57 Jahre alt, Patientin. Der grosse, höckerige Tumor sass an der Hinterwand der Blase mit zerfallener Oberfläche. Komplikation: Cystitis, Pyelonephritis, Hydronephrose. Metastasen in den Lungen. Rundzellensarkom.

3. Fall.

Siewert, Dissertation, in Winkels Lehrbuch angeführt.

Patientin 3jähriges Mädchen. Der Tumor (Rundzellensarkom) sass an der Vorderwand der Blase, war durch die Urethra in die Scheide gewuchert. Nach der Operation immer wieder Recidive, worauf Exitus. Komplikationen: Cystitis, Hydronephrose L., Pyelonephritis L., eitrige Peritonitis.

4. Fall.

Heim-Vögtlin, Schweizer Korrespondenzblatt 1879.

Fibrosarkom wird exstirpiert aus der Blase einer 56jährigen Frau. Sitz Hinterwand.

5. Fall.

Schlegtendal 1885, Zentralblatt für Gynäkologie Nr. 25.

Durch Colpocystotomie wurde einer 42jährigen Frau ein faustgrosser Tumor (Spindelzellensarkom) mit glücklichem Erfolge exstirpiert.

Sperling 1883 fand unter 120 Tumoren der Blase 13 Sarkome. Davon betrafen acht die weibliche, drei die männliche Harnblase, bei zwei fehlte die diesbezügliche Angabe. Dem Alter nach handelte es sich um zwei weibliche Kinder im Alter von 22 Monaten und 4 Jahren, um sechs Frauen zwischen

29 und 57 Jahren, um drei Männer zwischen 21 und 73 Jahren. (Zwei Altersangaben fehlen.) Davon waren drei Spindelzellensarkome, fünf Rundzellensarkome, zwei gemischtzellige Sarkome, drei Fibrosarkome.

6. Fall.

Chiari, Prager medizinische Wochenschrift 1886.

Das untere Drittel der Harnblase eines 5jährigen Knaben war von einem Neoplasma occupiert, das die Wand einerseits diffus infiltrierte, andrerseits auch zwei Tumoren formierte, einen hühnereigrossen, der in der rechten Hälfte des Trigonum aufsitzend, in die Blasenhöhle protuberierte, und einen gänseeigrossen, der an der hinteren Fläche des Fundus, etwas mehr nach rechts gelagert, vorragte und das Rektum komprimiert zu haben schien. Das neoplastische Infiltrat sass der Hauptmasse nach in der Submukosa, reichte nach oben bis etwa einen Finger breit über die Ureterenostien, woselbst es in einem ziemlich scharfen, zirkulären Rande aufhörte, und erstreckte sich nach abwärts noch ein wenig in die Urethra, d. h. in deren prostatischen Teil bis zum unteren Ende des Caput gallinaginis. Die Aftermasse griff in Form von schmalen Septis in die Muscularis hinein und infiltrierte hie und da die Mukosa. Prostata und Samenbläschen waren augenscheinlich nur ex contiguitate ergriffen. Die Neubildung war stellenweise oberflächlich zerklüftet und ulceriert. In der Blasenhöhle fand sich stark zersetzter Harn mit Blut untermischt und ein halbhühnereigrosser, rötlichgrauer, freier Knollen von Aftermasse. Die mikroskopische Untersuchung dieses Tumors ergab ein Spindelzellensarkom. Keine Metastasen, nur am linken Ureter eine haselnussgrosse Lymphdrüse. Komplikationen: chronische Cystitis, Hypertrophie der Blasenwand (Trabekelblase), bilaterale Hydronephrose. Kompression der Mesenterialvenen, Transsudation in die Bauchhöhle.

7. Fall.

Chiari und Thompson rechnen hierher auch einen von Gussenbauer 1875 im Archiv für klinische Chirurgie, XVIII, veröffentlichten Fall von Billroths Klinik.

An der Hinterwand der Blase eines 12jährigen Knaben war ein faustgrosser Tumor von der Struktur eines Myoms, ein Myosarkom.

8. Fall.

König operierte 1872 bei einem erwachsenen Manne ein am Eingang der Blase befindliches, hühnereigrosses, gestieltes Rundzellensarkom.

9. Fall.

Eve, 1885. Transactions of the Pathological Society of London XXXVI.

Ein 68jähriger Mann litt seit 2½ Jahren an Harnbeschwerden. Der durch Fissuren unregelmässige, oberflächlich ulcerierte Tumor sass an der Blasenvorderwand und an der oberen Circumferenz. Der Durchschnitt war weiss, fibrös, ohne eine Spur von normaler Blasenwandung. Mikroskopisch bestand er aus lymphoiden Rundzellen, die in einem spärlichen fibrösen Stroma lagen. Lymphosarkom, Rundzellensarkom.

10. Fall.

Eve. An der linksseitigen Blasenwand über der Uretermündung sass bei einer alten Frau ein Myosarkom, das von ganz intakter Schleimhaut bedeckt war. In einer an diesen Fall sich anschliessenden Diskussion in der Londoner pathologischen Gesellschaft referiert Butlin über einen von Coupland beobachteten (11.) Fall von Blasensarkom und Bowlby über einen (12.) Fall von Lymphosarkom an der Vorderwand der Blase eines über 50 Jahre alten Mannes und über (13.) ein gemischtzelliges Sarkom bei einer über 50jährigen Frau, die im Bartholomäusspital beobachtet worden waren.

14. Fall.

Chaffey, Lymphosarkom of bladder. Patholog. Transactions XXXIV. 1885.

Bei einem 3½jährigen Knaben trat nach achtmonatlicher Krankheitsdauer infolge von Peritonitis nach Sectio perinealis der Exitus ein. Die Neubildung sass in mehreren Knoten der Schleimhaut an der Vorderblasenwand auf. Mikroskopische Untersuchung ergab Lymphosarkom.

15. Fall.

Langton, 1885. Fall von alveolärem Rundzellensarkom. Er entfernte den walnussgrossen, sehr weichen („sof and friable") Tumor, welcher die Urethralmündung verlegte, durch Sectio perinealis aus der Blase eines 25jährigen Mannes, welcher fünf Jahre an Hämaturie gelitten hatte, worauf dauernde Genesung eintrat.

16. Fall.

Morrant-Baker, 1886, im Londoner Bartholomäus-Hospital, beschreibt einen Fall von Sarkom der Vorderwand und des Fundus der Blase bei einem 55jährigen Manne. Die Neubildung hatte einen blumenkohlähnlichen, in zwei nuss- und orangegrossen Knoten vorspringenden Tumor formiert. Operation durch Medianschnitt. Exitus.

Bei der Sektion fanden sich Metastasen in Leber und Pleura.

17. Fall.

Weir (Philadelph. Med. News. 1886) exstirpierte durch Sectio alta bei 55jährigem Manne ein Sarkom der Blase, das mit breiter Basis der Hinterwand über dem linken Ureter aufsass. Nach sechs Monaten Recidiv.

18. Fall.

Lange (American. Med. News. 1886) exstirpierte durch Sectio alta ein Rundzellensarkom, das breitbasig am rechten Ureterostium der Blase eines 53jährigen Mannes aufsass.

19. Fall.

Fenwik (Transact. P. S. 1886) berichtet über einen Fall von Fibrosarkom bei 8jährigem Knaben. Operation, Recidiv, Tod sechs Monate nach Beginn der Hämaturie.

20. Fall.

Shattock, 1887 (Path. Transact.) beschrieb ein Chondrosarkom, welches sich neben multiplen Papillomen entwickelt hatte. (Zitiert von Orth, Lehrbuch der spez. patholog. Anatomie.)

Bei einem 55jährigen Mann wurden sechs papillomartige Blasentumoren operativ entfernt; der grösste war nur an der Basis zottig, im übrigen solide, sphärisch, mit leicht gelappter Oberfläche, und enthielt im Zentrum Knorpel; der Rest desselben stellte ein Spindelzellensarkom dar, dessen Zellen Übergänge zum Knorpelgewebe zeigten. Die anderen Polypen waren Spindelzellensarkome.

Neun Monate nach der Operation starb der Patient, seine Blase enthielt einen zwei Zoll grossen, weichen Tumor, durch welchen der rechte Ureter hindurchzieht. Linker Ureter frei. Mehrfache Papillome auf der übrigen Schleimhaut. Der grosse Tumor war ein knorpelfreies Rundzellensarkom. Wahrscheinlich waren nach des Verfassers Ansicht alle zuerst entfernten Stücke papillomatöse Fortsätze dieses Haupttumors gewesen.

21. Fall.

Jackson (Brit. med. Journ. 1888). Ein Rundzellensarkom sass breitgestielt am Fundus (und Trigonum) der Blase eines 76jährigen Mannes.

22. Fall.

Thompson beschreibt einen Fall von Sarkom bei einem 46jährigen Mann. Der sehr grosse Tumor ging von der Blasenkappe aus. Wenige Tage nach der Operation starb der Mann.

23. Fall.

D'Arcy-Power, 1888. Gemischtzelliges Sarkom bei 64jährigem Manne, infiltrierte Vorder- und Seitenwände der Blase bis an den Fundus. Die Geschwulstoberfläche war tuberös-höckerig, blumenkohlähnlich. D'Arcy-Power fand unter neun Harnblasensarkomen (Präparate der Museen der Londoner Hospitäler) drei Sarkome mit polymorphen Zellen, zwei Rundzellsarkome, ein Fibrosarkom, ein Lymphosarkom. ein Myxosarkom, ein alveoläres Sarkom (bei einem Kinde).

Fenwik wies in der an diese Demonstration sich anschliessenden Diskussion hin auf die relative Häufigkeit der Blasensarkome bei Kindern und über 50 Jahre alten Leuten. Er hat bisher 50 Fälle gesammelt. Bei Kindern kommen diese Geschwülste meist multipel vor, sind polypoid, sitzen mit Vorliebe in der Gegend des Trigonum, bei älteren Leuten in der Einzahl, breitgestielt, an der Hinterwand der Blase.

24. Fall.

Golding-Bird, 1889, operierte bei einer 55jährigen Frau ein hühnereigrosses Rundzellensarkom der Hinterwand der Blase.

25. Fall.

Whitehead, 1888. Rundzellensarkom bei 46jährigem Mann, sehr umfangreich am Fundus und rechten Hinterwand. Durch Epicystotomie entfernt. Nach acht Monaten Recidiv.

26. Fall.

Nicolich, 1888. Annales des maladies des org. génit.-urin. pag. 635. Ein Myosarkom diffus in der ganzen Blase, besonders in der Vorderwand verbreitet. Die Blase des 47jährigen Mannes war kindskopfgross, $^1/_2$ kg schwer. Die Innenfläche mit unregelmässigen Wucherungen bedeckt, stellenweise ulceriert.

Williams hat fünf Fälle von Blasensarkom und Stimson eine Arbeit (Sarcomatous tumor) veröffentlicht, die jedoch schwer zugänglich sind.

27. Fall.

Sehr ausführlich beschreibt Dr. Hinterstoissner in der Wiener mediz. Wochenschrift 1890, Nr. 16, einen Fall von Spindelzellensarkom in der Vorderwand der Harnblase eines 21jährigen österreichischen Pioniers.

Bei der Aufnahme des Patienten ins Krankenhaus wurde Blutharnen und an der Vorderdarmwand ein hühnereigrosser Tumor konstatiert. Bei Probepunktion erweist er sich als Beckenhämatom. Nach einem Monate fördert eine Operation einen aus dichten, gelblichen, zähen, faserstoffigen Massen bestehenden Tumor zutage. Die Urethra ist quer durchtrennt in der Pars membranacea. Nach kurzer Zeit Entwicklung eines neuen Hämatoms, neue Blutungen. Später Kollaps, Exitus.

Sektion und histologische Untersuchung ergaben einen weichen, breitbasig aufsitzenden Tumor von blumenkohlartigem Bau mit zerfallenen, von Schleimhaut entblössten Kuppen. Spindelzellensarkom, dessen Ausgangsort das submuköse Gewebslager der Vorderwand ist. Komplikationen: Ruptur der Urethra im häutigen Teil, Cystitis mit Lithiasis, Pyelitis rechts, fettige Degeneration der Nieren, Pneumonie des rechten Unterlappens. Anämie höchsten Grades.

28. Fall.

Dr. Hinterstoisser, Wiener med. Wochenschrift Nr. 17. 1891.

Spindelzellensarkom an der Hinterwand der Blase eines 52jährigen Mannes. Patient bemerkte seit einem Jahre Blutharnen mit Unterleibsschmerzen. Ein bei Sondierung gefundener Blasenstein wurde operativ entfernt. Die Nähte der Operationswunde hielten nicht und der Harn floss kon-

tinuierlich durch die Wunde ab. Nach kurzer Zeit Kräfteverfall. Exitus.

Mehrere haselnussgrosse Knoten im Zellgewebe der Beckenseitenwände fanden sich bei der Sektion. Am rechtseitigen Umfange der Blase sitzt ein derber, höckeriger Tumor, der in den Douglas'schen Raum vorragt, andererseits in das Zellgewebe des Beckenbodens sich einsenkt. Orangegross sitzt er breitbasig der Hinterwand auf, verschliesst die rechte Uretermündung. Der rechte Ureter ist fingerdick. Der Tumor besteht aus weichem, weissem Gewebe, das auf der Schnittfläche reichlichen Saftgehalt zeigt.

29. Fall.

Dittrich, Prager med. Wochenschrift 1889, beschreibt ein bei $1^3/_4$jährigem Knaben am Blasengrund als walnussgrosse Halbkugel sitzendes Spindelzellensarkom. Metastasen bestanden nicht.

30. Fall.

Dittrich, Prager med. Wochenschrift 1889.

Ein Rundzellensarkom infiltrierte die Hinterwand der Harnblase einer 25jährigen Frau, flachhöckerige Verdickungen gegen das Blasenlumen bildend, und drang in einem walnussgrossen Knoten nach hinten gegen die Vagina vor. Infektion der sakralen Lymphdrüsen und metastatische subseröse Geschwülste an einzelnen Dickdarmabschnitten.

31. Fall.

Weichselbaum, 1887, Jahresbericht der Wiener Rudolfstiftung.

Grosszelliges Sarkom als sehr weicher Tumor am grössten Teil der Harnblasenwand bei einem 36jährigen Weibe. Linker Ureter ergriffen und verschlossen vom Neoplasma. Er, sowie Becken und Kelche der linken Niere hochgradig ausgedehnt.

32. Fall.

Ebenau veröffentlichte aus der Heidelberger chirurgischen Klinik diesen und den 33. Fall.

Alveoläres Spindelzellensarkom, gänseeigross an der Hinterwand der Blase bei 52jährigem Manne. Estirpation. Fünf Monate später Tod.

33. Fall.

Ebenau, Heidelberg 1885.

Kleinzelliges, teleangiektatisches Sarkom als weiche Geschwulst am Fundus bei 55jährigem Manne. Evidement mit Kauterisation, nach 20 Tagen Tod.

34. Fall.

Bernstein Paul, 1890. Würzburg.

Bei einem wohl mehr als 40jährigen (?) Kranken wurde gelegentlich des Steinschnittes ein an der Vorderwand (mehr rechts) sitzender runder, derber, höckeriger Tumor mit ulcerierter Oberfläche gefunden. In der Umgebung des Tumors sind linsengrosse Erhebungen. Der Mittellappen der Prostata ist stark hypertrophisch. Beim Durchschnitt durch die Geschwulst zeigt sich spärlicher Saft, der mikroskopisch verschieden gestaltete Zellen mit einem und mit mehreren Kernen erkennen lässt. Ein Teil derselben ist mit einer Protoplasmahülle umgeben. Der Tumor zeigt mikroskopisch einen gleichartigen Bau und grossen Zellreichtum. Das „kleinzellige Rundzellensarkom“ der Blase hat seinen Ursprung in der Muscularis.

35. Fall.

Fröhlich, 1893, Greifswald.

Die vierjährige, gut entwickelte Patientin, wegen Retentio urinae ins Krankenhaus aufgenommen, wurde später operiert wegen Verdacht auf Blasentumor. Nach vier Tagen Exitus.

Sektionsbefund: Starke Erweiterung der Ureteren bis

zur Dicke eines starken Fingers. An der Blasenhinterfläche hängt ein traubenähnlicher, blumenkohlartiger Tumor, die zwei Ureterenmündungen und die innere Harnröhrenmündung verschliessend. Der Tumor ist von grauweisser Farbe und sendet zwei Zipfel in die Harnröhre hinein, die teils rotgefärbt, teils missfarben, graugrün aussehen. Auch an der Vorderwand der Blase ist eine weiche Tumormasse. Der Tumor war zusammengesetzt aus grossen Spindel- und Sternzellen, die, zahlreiche Anastomosen bildend, ein feinkörniges Protoplasma zeigten, manche kleinste Fettröpfchen enthielten. Letzten waren ohne Kern, erstere hatten grosse, bläschenförmige Kerne mit einem oder mehreren Kernkörperchen.

Diagnose: Spindelzellensarkom, das teilweise in Fettmetamorphose übergegangen ist.

36. Fall.

Dibbern, 1897, Greifswald.

Eine 36jährige kräftige Frau starb fünf Tage, nachdem sie wegen eines von der Scheide aus fühlbaren grossen Tumors operiert worden war. Der Tumor, ein Rundzellensarkom, sass an der Vorderwand der Blase und war mit der Vaginalwand, der Symphyse und den seitlichen Beckenknochen verwachsen. Hinter der Blase war ein rundlicher, in eitrige Schmelzung übergegangener Knoten.

37. Fall.

Yamasaki, Toyosaburo, 1899, München.

Ein 66jähriger Patient, an Blasenkatarrh erkrankt, zeigte Eiter und Blut im Harn. Nach einem Monat Exitus.

Bei der Sektion zeigte sich folgender Befund: Beide Ureteren kleinfingerdick erweitert, Nierenbecken blasig aufgetrieben beiderseits, linke Niere sehr vergrössert, Schnittfläche durchsetzt mit gelbeitrigen Streifen, rechte Niere verkleinert. Dickwandige Blase ist von geringem Umfange. Ihr

Lumen fast ganz erfüllt von knölliger, zerklüfteter, weicher Geschwulst. Linker Prostatalappen vergrössert.

Mikroskopische Untersuchung ergab Spindelzellensarkom. Der Sitz des Tumors war an der Blasenwand (nicht genau angegeben). Komplikationen: Eiterige Pyelonephritis, Hydronephrose rechts, hypostatische Pneumonie des rechten Unterlappens und Emphysem der Lunge.

38. Fall.

Meyer Richard, 1900, Kiel.

Bei einem 64jährigen Manne fand man bei der Sectio alta einen weichen, blumenkohlartigen, hühnereigrossen Tumor an der linken Hinterwand der Blase breit aufsitzend. Nach 14 Tagen infolge Wundeiterung Exitus.

Diagnose: Grosszelliges Sarkom der Blase. Komplikationen: Caries des Schambeins, hämorrhagisch-eitrige Cystitis. Abscesse hinter der Symphyse und Verjauchung. Pyelitis, Pyelonephritis, Abscesse in der Blasenwand, Lebercirrhose, Sarkomknoten in der Lunge.

39. Fall.

Beneke, Braunschweig, 1900, beschreibt in Virchows Archiv, Band 161 S. 70, einen von Geheimrat Meusel in Gotha operierten Fall von Osteoid-Chondrosarkom der Harnblase. Patient ein 72jähriger Mann. Der Tumor war sehr hart, füllte die Blase fast völlig aus; sein Stiel sass an der Hinterwand neben dem linken Ureter. Die Geschwulst war kleinapfelgross, blumenkohlförmig, ihre Oberfläche vorwiegend von Knoten gebildet, welche teils glatt, grau, fest, teils blaurot und fetzig zerfallen erscheinen. Stellenweise schwarze, steinartige Massen in der Oberfläche. Der durchmeisselte Tumor zeigt als Zentrum einen ca. 3 cm breiten knochenartigen Stamm. In ihm sind zahlreiche Gefässe zu erkennen, welche, wie Havers'sche Systeme von kalkhaltigen, dünnen Knochenwänden umgeben werden.

(Das Gesamtbild entsprach genau dem von Albarran auf Pl. VII in Les tumeurs de la vessie abgebildeten Tumor.)

Vom Stamme aus geht nach allen Seiten ein teils dicht fibröses, teils mehr knorpelähnliches Gewebe in radiärer Richtung ab, welches zuletzt in den Oberflächenknollen endet. Von diesen zeigen die hellen eine feste Grundsubstanz vom Charakter des Osteoidgewebes, die dunkelroten bestehen aus fibrösem Material und schliessen vielfach Blutungen und Blutgefässe ein. Das osteoide Gewebe zeigt streckenweise Verkalkungen, aber auch aus den weicheren Teilen lassen sich einzelne Knochenspiculae herausheben; nach dem Stamme zu sind die Verkalkungen reichlicher.

Die hochinteressante mikroskopische Untersuchung bestätigte im wesentlichen die schon aus dem makroskopischen Befunde zu stellende Diagnose einer callusähnlichen Geschwulstmasse. Die Zellen des fibrösen Gewebes der grauen Knollen sind sehr dichtgedrängt, spindelförmig. Ihre Kerne sind grösser und ovaler als die schmaleren der Bindegewebszellen. Im Gewebe finden sich derbere, collagene Fibrillen, welche durch ihre Gelbfärbung durch Pikrinsäure neben den bläulichen Fasernetzen hervortreten, teilweise hyalines Knorpelgewebe, teilweise Osteoidgewebe.

Das Osteoidgewebe bildet meist in gewisser Entfernung von den Blutgefässen Bälkchen, in welche collagene Fasern vielfach nach Art Sharpey'scher Fasern einstrahlen. Bisweilen liegen mehrschichtige Lagen kräftiger, junger Zellen osteoblastenähnlich am Rande solcher Balken. Manche Balken zeigen lacunäre Resorptionsbilder an den Rändern, ganz wie die Howship'schen Lacunen eines Knochens, allerdings nur ganz selten mit eingelagerten Riesenzellen. Die osteoiden Balken zeigen schon in frühen Stadien eine grosse Neigung zur Verkalkung. Nach acht Wochen trat ein Recidiv ein, an dessen Folgen Patient starb.

Sektionsbericht: In das Blasenlumen ragten an verschiedenen Stellen der Blasenwand Tumoren. Der grösste sass an der Stelle des excidierten, an der Hinterwand. Der linke Ureter, mässig erweitert, tritt hinter dem Tumor in die Blasenwand ein, durchsetzt den Tumor schräg und mündet im unteren linksseitigen Drittel des Tumors frei in das Blasenlumen. Auf dem Querschnitt ist dieser neue Tumor sehr derb, dickfaserig, knorpelartig. Ihm gegenüber liegt auf der Vorderwand ein pilzförmiger, derber Knoten mit ulcerierter Oberfläche. Weiter oberhalb dieses Tumors findet sich ein weiterer walnussgrosser, doch weicher Knoten. Bei der mikroskopischen Untersuchung erwies sich der Recidivknoten als gleichartig zusammengesetzt, wie der bei Lebzeiten des Patienten exstirpierte Tumor. Der ganz weiche, walnussgrosse Knoten erwies sich als Rundzellensarkom.

Nach diesem so hochinteressanten, gewissermassen ein Unikum darstellenden Falle, sei es mir gestattet, einen weiteren 40. Fall anzuschliessen, den ich der liebenswürdigen Güte des Herrn Prosektors Dr. Eugen Albrecht im Krankenhaus rechts der Isar in München verdanke.

Krankengeschichte:

Eintritt des Patienten in das Krankenhaus r. d. Isar in München 4. Juni 1903.

Anamnese: Sch. Xaver, 43 Jahre alt, Bäcker, gibt an, wegen Atembeschwerden schon öfters im Krankenhaus l. d. Isar in Behandlung gestanden zu sein. Patient hat seit einem Jahre besonders starke Hämorrhoidalbeschwerden; von der gleichen Zeit an hat er starke Schmerzen beim Urinieren, welche besonders in der letzten Zeit sehr heftig sind. Schmerzfreie Zwischenzeiten seien ausserordentlich selten. Patient war bereits bei zwei Ärzten in München wegen dieses Leidens

in Behandlung. Sehr oft hat er quälenden Harndrang, doch erfolgt jedesmal nur Entleerung von einigen Tropfen Harns.

Als Kind hat er eine Operation am Hodensack durchgemacht. Seit einigen Tagen hat er geschwollene Beine.

Status praesens am 4. Juni 1903: Mittelgrosser, knochig gebauter Mann von reduziertem Ernährungszustand, Atmung pfeifend, Gesicht anämisch, Thorax schmal, vorgewölbt. Inguinaldrüsen beiderseits geschwellt, keine Ödeme.

Auf den Lungen überall Schachtelton. Grenzen der Lungen nicht verschieblich. Links und rechts hinten unten verlängertes Exspirium mit giemenden und feuchten Rasselgeräuschen; über beiden Spitzen rauhes Vesikuläratmen.

Das Herz ist von den Lungen überlagert; Dämpfung: nach rechts Mitte des Sternums, nach links ausserhalb der Mammillarlinie. Über der Spitze und über der ganzen Herzdämpfung ist ein systolisches und diastolisches Geräusch zu hören.

Der Puls ist voll gespannt und gut fühlbar.

Am Abdomen starke Druckempfindlichkeit oberhalb der Symphyse und an den Inguinaldrüsen.

Harn: Bei Katheterisierung mit Nélatonkatheter fühlt man in der Tiefe ein Hindernis, das nicht überwunden werden kann. Mit Metallkatheter gelingt es unter heftigster Schmerzempfindung in die Blase zu gelangen. Beim Katheterisieren gehen Schleimhautfetzen, Blut und verschiedene Gebilde ab, welch letztere die Diagnose auf Neoplasma vesicae zu stellen erlauben.

Die am 26. Juni 1903 vorgenommene mikroskopische Untersuchung der abgegangenen Gebilde ergeben die vorläufige Diagnose: Epitheloidzellensarkom der Blase mit teilweise erhaltenem Überzug.

(Endothelioma sarcomatodes?)

Eine später vorgenommene Digitalexploration des Rektums ergibt die Fühlbarkeit eines faustgrossen, nach oben bis fast zum Promontorium reichenden Tumors, der die Blase und wahrscheinlich auch die Prostata ergriffen hat.

Harn stark eiweisshaltig.

Klinische Diagnose: Neoplasma vesicae et prostatae. Vitium cordis.

Therapie: symptomatisch.

30. VI. 1903. Patient klagt über beständige Schmerzen im Leibe und besonders in der Harnröhre. Alle Stunden muss er zweimal urinieren unter den heftigsten und quälendsten Schmerzen. Aussehen des Patienten blass, jedoch nicht auffallend abgemagert.

10. VII. 1903. Patient ist sehr unruhig, klagt über starke Schmerzen und muss wegen seines beständigen Jammerns in ein eigenes Zimmer gebracht werden. Es treten zeitweise beim Urinieren Blutungen aus der Blase auf.

12. VII. 1903. Grosse Schwäche des Patienten. Patient moribundus.

13. VII. 1903. 2 Uhr nachmittags erfolgt Exitus letalis.

Die am 14. Juli 1903 vorgenommene Sektion ergab folgenden Sektionsbericht:

Mittelgrosse, knochig gebaute, ziemlich magere, stark behaarte männliche Leiche, Corneae in beginnender Trübung, Pupillen mittelweit, Thorax tief und ziemlich schmal. Abdomen flach, die Wurzel des Penis und die ganze Skrotalgegend hinter dem Anus, im Gegensatze zu der übrigen Haut des Penis und der Gesässfalte, welche ziemlich stark pigmentiert sind, pigmentfrei mit einigen eingestreuten kleinen Pigmentinseln in der Dorsalfläche des Penis und am Skrotum. Im Anus vortretende Varicen. Keine Ödeme. Das Fettpolster stark reduziert, die Muskulatur trocken, braunrot; die Leber zwei Fingerbreit unter dem Rippenbogen vorliegend. Colon

transversum in mittlerem Füllungszustande, grosses Netz herabgeschlagen. Dünndarm ziemlich kontrahiert; die Blase ist ungefähr 10 cm über die Symphyse emporgetreten. Der vordere peritoneale Überzug der Blase ist nach oben gezogen, etwas gespannt, die Blasenkuppe leicht injiziert, die seitlichen Partien auffällig verbreitert und auf den Höhen der Iliacalgefässe in die Serosa parietalis mit ihrem Bauchfellüberzug übergehend.

Wurmfortsatz frei nach innen und unten ragend. Die Flexura sigmoidea etwas ausgedehnt, mit mehreren dicken Kotballen angefüllt.

Zwerchfellstand: rechts oberer Rand der vierten Rippe, links fünfte Rippe.

Die Lungen: Linke Lunge in ganzer Ausdehnung, die rechte Lunge über den vorderen Partien verwachsen, ziemlich stark ausgedehnt, den Herzbeutel bis auf Daumenballenbreite überlagernd. Der Herzbeutel ist fast vollständig obliteriert; die Verwachsungen dünn. Am Zwerchfellrande der rechten Lunge hängt nach aussen hinten in einem von Verwachsungen freien Bezirke eine eigrosse, mit Luft gefüllte, dünnwandige Blase. In der äusseren unteren Wand des scharfen Lungensaumes verläuft eine fast markstückgrosse, 1 mm hohe, aus zahlreichen, weissen, stecknadelkopfgrossen Bläschen gebildete, lufthaltige Prominenz.

Milz und Leber sind durch reichliche Spangen am Zwerchfell fixiert, die Milz ist etwa um ein Drittel vergrössert, von hellviolett-roter Farbe, leicht vermehrter Konsistenz, auf der Schnittfläche blutarm, blassrotbraun mit glatter Pulpa, eben erkennbaren Follikeln, ohne deutliche Vermehrung des Bindegewebes.

Leber von entsprechender Grösse, hellbraun-roter Farbe, mit Andeutung von Rippeneindrücken, partieller flacher Granulierung über den unteren Partien der Dorsalfläche,

ziemlich reichliche feine Verdickungen der Kapsel. Über der unteren Fläche Konsistenz etwas vermehrt, die Schnittfläche hellrotbraun, mit gelblichen Inseln, ziemlich blutreich, von nicht ganz deutlicher Zeichnung. In der Gallenblase ein Esslöffel dunkelgrüner, ziemlich dünnflüssiger Galle.

Die linke Lunge über beiden Lappen von etwas vermehrtem Volumen, der untere Lappen mit stark glänzender, teilweise dunkelrötlich gefleckter und von einzelnen Ecchymosen durchsetzter, gegen den stumpfen Rand zu etwas matter glänzenden Pleura und von leicht vermehrter, der Oberlappen dagegen von verringerter Konsistenz. Schnittfläche des Oberlappens luftreich, blutarm. Der in den abhängigen Partien etwas reichlichere Saft feinschaumig, in den Bronchien reichlich dicker Eiter. Der Unterlappen auf seiner Schnittfläche teilweise bräunlich, teilweise bläulichgrau gefleckt, in den entsprechenden Abschnitten mit sehr reichlichem Gehalt an meist noch lufthaltigem, ganz leicht getrübtem und nach Harn riechendem Safte. Die Zwischenpartien sind gleichfalls grösstenteils blutreich und von vermehrtem Saftgehalte. Die grossen Bronchien weit, die Schleimhaut gerötet und geschwollen, im Lumen reichlich schaumiger Inhalt. Die Bronchialarterien weit und mit zahlreichen gelblichen Verdickungen der Wände. Die rechte Lunge ist noch stärker als die linke vergrössert. Die vorderen Partien des Ober- und Mittellappens luftreich, blut- und saftarm. Die hinteren Partien im Oberlappen ähnlich verfärbt wie im linken Unterlappen und strotzend mit einem deutlich nach Harn riechenden, leicht getrübten Safte angefüllt. Der Unterlappen verhält sich, abgesehen von den angegebenen Blasen, in allen Stücken wie der linke. In den Bronchien ein paar schmutzig-grünlich gefärbte, schleimig-eitrige Fetzen. Gefässe wie links.

Bei Herausnahme der Halsorgane zeigt sich die Zunge ohne Besonderheiten, die Schleimhaut der aryepiglottischen

Falten ziemlich stark gallertig geschwellt, ebenso jene des Racheneingangs. Der Kehlkopfeingang frei zugänglich. Schleimhaut in der obersten Partie der Trachea und des Kehlkopfes ohne Besonderheiten, in der unteren Trachealhälfte lebhaft gerötet und geschwollen. Der Ösophagus in seinen oberen Partien mit gehöriger Schleimhaut, etwas oberhalb der Bifurkation mit ein paar flach vortretenden, blass gequollen erscheinenden, je etwa 2 mm im Durchmesser haltenden, grau gefärbten Inseln. Die Lymphdrüsen der Bifurkation stark anthrakotisch, mit kleinen Kalkherden. In der Bifurkationsstelle etwas bräunlicher und leicht ammoniakalisch riechender Schleim.

Das Herz ist in allen Durchmessern, besonders im Breitendurchmesser, vergrössert, von ziemlich derber Konsistenz. Der rechte Vorhof und der rechte Ventrikel sind strotzend mit grauen Speckgerinnseln und Cruorgerinnseln, ausserdem mit flüssigem Blut angefüllt; Endocard und Klappen gehörig. Die Muskulatur des rechten Ventrikels, Wand und Trabekeln teils ziemlich stark verdickt von auffallend blassgelbbrauner Farbe, gehöriger Konsistenz.

Pulmonalis mittelweit, von der Teilungsstelle an mit ziemlich reichlichen Verdickungen der Intima. Der linke Ventrikel von der Weite eines grossen Hühnereies, mit etwas Cruor- und Speckgerinnsel im Lumen, gleichmässig etwas verdicktem Endocard. Die Papillarmuskeln zum Teil ziemlich ausgedehnt, in ihrer Spitze fibrös. Die Mitralis in der Basis leicht, gegen den Schliessungsrand zu etwas stärker verdickt, ohne Auflagerung, die Aortenklappen im ganzen leicht verdickt.

Die linke und hintere Aortenklappe an den Berührungsstellen durch eine etwa 1 cm lange und 4 mm hohe, bindegewebige Brücke miteinander verwachsen, in deren freiem Rande ein Besatz feinster, fibröser Wärzchen aufsitzt und

von welcher die stark abgeflachten Ansatzbögen als gemeinsame Leiste nach rückwärts ziehen.

Der entsprechende gemeinsame Sinus valsalvae misst ca. 5,5 cm. Die rechte Klappe zeigt keine Besonderheiten. Aorta mittelweit; schon in der Pars ascendens ziemlich reichlich flache, runzlige Verdickungen von weissgelblicher Farbe, welche sich bis in den Sinus valsalvae fortsetzen. Kranzarterien von gehöriger Weite mit einzelnen kleinen Plâques an den Teilungsstellen. Jenseits des Arcus finden sich in der rasch sich verengernden Aorta descendens nur noch ein paar zweimarkstückgrosse, weissliche, vortretende, gallertig aussehende, gerunzelte Plâques. Die Aorta abdominalis ist ziemlich eng, ihre Intima grössten Teils ganz glatt. Beide Nieren um fast die Hälfte vergrössert, mit stark verdickter, durch zahlreiche kleine, mit gelbem Eiter gefüllte Abscesshöhlen durchsetzter Kapsel. Nierenbecken und Ureteren erweitert, die ersteren besonders unten, die letzteren bis Fingerweite, und mit reichlich eiterhaltigem Harn angefüllt. Das Parenchym beiderseits, Rinde und Mark, sehr saftig, von zahlreichen bis hanfkorngrossen Abscessen durchsetzt. Die Rinde leicht verbreitert, gequollen mit undeutlicher Zeichnung und scharf abgesetzt von dem gallertig grauroten saftreichen Mark.

Die Blase ist über zwei Fäuste gross, von derber Konsistenz. Bei der Herausnahme entleeren sich mehrere, oberflächlich vereiterte und zerfallene Brocken einer gallertigen Geschwulst, welche hauptsächlich der vorderen Blasenwand aufsitzen, in einer grösseren Zahl von Linsen- bis Pflaumengrösse erreichenden, rundlichen, teilweise breit aufsitzenden, teilweise kurzgestielten Höckern, den grössten Teil des Blasenlumens ausfüllend. Die nächsten Randpartien der stark geschwollenen, getrübt und gegen den Grund zu mit feinen grauen Auflagerungen bedeckten Schleimhaut finden sich ein-

zelne isolierte, auf dem Durchschnitt gallertig aussehende Höcker. Gegen den Blasengrund zu geht die Geschwulstmasse in eine mehr feinzottige, von ziemlichen Blutungen durchsetzte, mit schleimigem Eiter bedeckte Gewebsmasse über, welche in einer Art von Nische einen walnussgrossen, platten, teils dunkel, teils hellgelbbraungefärbten Stein enthält. Die Gegend des Trigonum Lieutaudi und die Pars membranacea und der hinterste Teil der Pars cavernosa urethrae enthält eine grössere Zahl von teilweise flach, teilweise kurz gestielten, derb gallertigen, von glatter Schleimhaut überzogenen Knoten. Die beiden Prostatahälften atrophisch. Die Samenbläschen beiderseits mit reichlich bräunlichem Schleim gefüllt, sonst ohne Besonderheiten. Die Vorderwand der Blase, oberhalb der Symphyse, durchsetzt von mehreren bis pflaumengrossen, gallertig aussehenden, mässig vaskularisierten Geschwulstknoten. Die beiden Ureterenmündungen in der Geschwulstmasse eingeschlossen. Die Serosa im Cavum Douglasi ohne Geschwulsteinlagerungen.

Magen enthält ca. $^1/_8$ Liter eines schmutzig-grünbraunen, von Gasbläschen durchsetzten, dünnbreiigen Inhalts von penetrantem Ammoniakgeruch. Seine Schleimhaut im ganzen blass, nicht verdickt. Im Pylorusteil, ca. 5 cm vor dem Pylorus, und vor diesem selbst je eine kirschgrosse, flache, weissliche Verwölbung, welche sich beim Eröffnen als gasgefüllt erweist. Darüber und in der Nähe ein paar weissliche Fleckchen in der Schleimhaut, anscheinend auf Fettauflagerung zu beziehen. Im oberen Dünndarm der gleiche Inhalt wie im Magen, die Schleimhaut stark schiefrig pigmentiert, im Dickdarm dickbreiiger, dunkelbrauner Kot. Schleimhaut hier und im Wurmfortsatz gehörig. Die Nebenniere ohne Besonderheit. In der linken Iliacalgegend eine etwas mehr als haselnussgrosse und eine zweite von Haselnussgrösse, markige von gallertiger Geschwulstmasse durchsetzte Lymphdrüse; im

Anfangsteil des Rektums ein 50pfennigstückgrosses, oberflächlich, besonders stercorales Geschwür.

Anatomische Diagnose: Diffuses polypöses und infiltrierendes Myxosarkom der Harnblase, fortgesetzt auf den Anfangsteil der Urethra; das vordere perivesikale Gewebe mit Metastase in eine linksseitige, iliacale Lymphdrüse. Chronische eitrige Cystitis, ascendierende Uretero-Pyelonephritis, Nephritis und Paranephritis apostematosa. Urämischer Katarrh des Magens, urämisch entzündliches Ödem beider Unterlappen und des rechten Oberlappens der Lunge, beginnende Fettdegeneration des Myocards, besonders im rechten Ventrikel bei chronischem substantiellem Emphysem beider Lungen, chronische Bronchitis, Dilatation, Sklerose der Pulmonalarterien, Endaortitis thoracica der Pars ascendens und des oberen Teils der Pars descendens. Geringgradige fibröse Endocarditis der Aorten- und Mitralklappen mit sekundärer Zweiteiligkeit der Aortenklappen infolge Verwachsung der hinteren und mittleren Klappe, Hypertrophie des rechten Ventrikels. Beginnende Endarteriitis der Coronararterien. Kalkherd in anthrakotischer Bifurkationsdrüse. Ödem der Glottisschleimhaut, chronischer Katarrh des Dünndarms, mangelnde Pigmentierung der Haut im Ansatzteil des Penis, an Skrotum und Analfurche.

Makroskopisch erscheint uns die Geschwulst von rein schleimiger Beschaffenheit als ein gallertiger, gleichmässig weicher Tumor, hat also ganz das Aussehen eines Myxosarkoms, im mikroskopischen Bilde jedoch schien es sehr überraschend, dass von Schleimgewebe überhaupt nichts zu sehen war weder im Haupttumor noch in den Metastasen. Statt dessen stellte sich der Tumor gleichmässig in allen Teilen dar als eine äusserst zellreiche, überwiegend aus rundlichen mittelgrossen Zellen gebildete Gewebsmasse. Die Zellen schwanken in ihrer Grösse von denjenigen der Deciduazellen bis zum 4—5fachen derselben. Die grösseren Zellen

sind häufig unregelmässig geformt, die Kerne überall gross, chromatinreich, häufig verdoppelt mit sehr zahlreichen Mitosen, die überwiegend regulär sind. Die Zelleiber meist gekörnt mit scharfen Konturen, zumeist leicht erkennbar, da nur selten aneinander gepresst; hie und da Vacuolen und Einschlüsse von zerfallenen Leucocyten.

Zwischen den Tumorzellen verlaufen reichliche dünnwandige Gefässe und Capillaren, welche nur selten von einigen Bindegewebszellen begleitet sind. Ein ausgesprochenes Stroma existiert nirgends, doch lässt sich an einzelnen Stellen aus der Verteilung des spärlichen Bindegewebes zwischen grösseren Anhäufungen von Tumorzellen eine Art von alveolärem Bau herausfinden. Jedenfalls ist dieselbe aber nicht die Regel, entspricht wohl im wesentlichen dem Vordringen der Geschwulstzellen in geschlossenen Zügen innerhalb der Saftspalten.

Epikrise: Der Tumor ist also nach der mikroskopischen Untersuchung als ein mittelgross- bis grosszelliges Rundzellensarkom zu bezeichnen. Da bei der makroskopischen Betrachtung vollkommen der Eindruck eines Myxosarkoms gegeben war, so ergab sich hieraus rückwirkend ein Zweifel an der Richtigkeit der Diagnose, die dann erst durch die mikroskopische Untersuchung festgestellt wurde.

Betrachtet man die aufgeführten Fälle, so sieht man, dass die Blasensarkome keineswegs so seltene Tumoren sind, als welche sie in den Lehrbüchern gewöhnlich dargestellt sind. Um ihre Erforschung haben sich neben den Deutschen hauptsächlich die Engländer verdient gemacht.

Wenn man die 80 Fälle bezüglich des Geschlechtes ausscheidet, so findet man 46 Fälle beim männlichen, 26 beim weiblichen Geschlechte (bei 8 Fällen fehlt eine diesbezügliche Angabe). Somit entspricht die frühere Ansicht, dass das Sarkom bei Weibern hauptsächlich vorkomme, nicht den Ver-

hältnissen. 14 Fälle entfallen auf das zarteste Kindesalter (von 13 Monaten, 18, 21 Monaten, $2^3/_4$, 3, $3^1/_2$ bis 5 Jahre) und zwar sind es 8 männliche und 5 weibliche Kinder (1 Angabe fehlt). Dann folgen zwei Knaben mit 8 und 12 Jahren.

Aufs dritte Dezennium (20—30 Jahre) fallen 8 Fälle (5 Frauen, 3 Männer). Hier überwiegt also das weibliche Geschlecht.

Im vierten Dezennium (30—40 Jahre) 5 Fälle (2 Männer und 3 Frauen). Auch hier wiegen die Frauen vor.

Im fünften Dezennium (40—50 Jahre) dreht sich das Bild. Hier sind es 6 Männer und 1 Frau.

Im sechsten Dezennium (50—60 Jahre) 19 Fälle. (10 Männer, 9 Frauen). Also hier im „Krebsalter", wenn man so sagen darf, sind auch beim Sarkom die meisten Fälle. Männer und Frauen stehen hier im Verhältnis von 10 zu 9.

Im siebenten Dezennium 11 Fälle (8 Männer, 3 Frauen).

Im achten Dezennium (70—80 Jahre) 5 Fälle, alle Männer. (70, 72, 73, 75, 76 Jahre alt.)

Dazu bitte anliegende Kurven zu beachten!

Sehr häufig sind nach vorliegender Statistik Fälle von Harnblasensarkom im ersten bis fünften Lebensjahre, die wenigstens im Lebensalter von 10—20 Jahren und den Höhepunkt erreicht die Kurve zwischen dem 50. und 60. Jahre. Darauf langsamer Abfall. Nach den Geschlechtern getrennt, bemerken wir beim Manne im ersten Dezennium ein rapides Ansteigen der Kurve bis 10 (davon 8 Fälle von $1^1/_2$ bis $4^1/_2$ Jahren, 2 Fälle von 5 und 8 Jahren), im zweiten Dezennium ein rasches Sinken bis 1, dann im dritten Dezennium langsames Ansteigen bis 3, im vierten Sinken auf 2, im fünften langsames Erheben bis 6, dann im sechsten sehr rasches Ansteigen zum Maximum 11, darauf im siebenten und achten Dezennium langsames Absteigen. Also im ersten

und sechsten Dezennium Maximum, im zweiten und vierten Minimum.

Bei Frauen steigt die Kurve rasch an bis zu $^3/_4$ Höhe des Maximums und zwar vom ersten bis fünften Lebensjahre, dann jähes Sinken, im zweiten und der ersten Hälfte des dritten Dezenniums steht die Kurve auf Null, dann rasches Ansteigen zwischen 25 und 30 Jahren bis fast zur alten Höhe, darauf Fall auf Null, bis sie erst in der zweiten Hälfte des vierten Dezenniums bis 3 steigt, im fünften auf 1 fällt und im sechsten den Höhepunkt bei 8 erreicht, um dann auf 3 im siebenten Dezennium zu fallen. Im achten Dezennium haben wir bei Frauen keinen Fall mehr, während die Männer noch die ansehnliche Anzahl von 5 Fällen aufweisen, also noch fast die Hälfte des Maximums der männlichen Skala erreichen.

Von den 80 Fällen der Tabelle unterscheiden wir nach dem histologischen Bau:

35 Rundzellensarkome (27 reine Rundzellensarkome, dazu zu rechnen höchstwahrscheinlich noch 3 Lymphosarkome, 2 grosszellige Sarkome, 2 alveoläre Sarkome und 1 alveoläres Rundzellensarkom);
13 Spindelzellensarkome;
12 Fälle sind kurz nur als Sarkome aufgeführt;
5 Fibrosarkome;
5 gemischtzellige Sarkome;
4 Myosarkome;
1 alveoläres Spindelzellensarkom;
2 Chondrosarkome;
1 teleangiektatisches Sarkom;
1 Lymphosarkom mit Spindel- und Rundzellen;
1 kleinzelliges Sarkom.

Unter diesen 80 Fällen ist also, nachdem sich unser Fall als trügerisch erwiesen hat, kein Fall von Myxosarkom

der Harnblase. D'Arcy-Power erwähnt einen Fall von Myxosarkom kurz, ohne eingehende mikroskopische Beschreibung. Derselbe wird von Hinterstoisser und anderen angezweifelt, also ist in der Litteratur kein Fall von Myxosarkom der Harnblase unumstösslich festgelegt.

Wie ersichtlich aus obigem, ist also Rundzellensarkom weitaus das häufigste, Myxosarkom das seltenste.

Der Sitz der Tumoren ist sehr variabel. Am meisten sitzen sie an der Hinterwand (in 24 Fällen), in 14 Fällen an der Vorderwand der Harnblase, 8 im Fundus, 4 am Trigonum Lieutaudi, 5 sitzen an der rechten oder linken Seitenwand, 2 am Blasenhals, 2 am Blaseneingang, 3 an der rechten Uretermündung, 1 an der linken, 1 am Scheitel. 1 Fall nahm fast die ganze Blase ein, 1 das untere Drittel der Harnblase.

Als eigentlicher Ausgangspunkt der Neubildung wird meist das submuköse Gewebslager, minder häufig die muskuläre Blasenwand angegeben. Durch die Lage und Grösse der Tumoren wird oft das Harnröhrenostium verschlossen, was Hypertrophie der Blasenmuskulatur zur Folge hat, oder es werden die Ureteren komprimiert, wodurch diese und die Nierenbecken erweitert werden und eitrige, jauchige Cystitis, Pyelitis und Pyelonephritis entsteht. Metastasen sind nicht selten. Selten wird ein Fall von Blasensarkom gemeldet, bei dem ein Recidiv nach der Operation ausgeblieben wäre; gewöhnlich kommt vorzeitig der Tod. Eine Operation ist hier gewöhnlich kaum von Nutzen, da die Tumoren durch ihren Sitz eine Radikaloperation vielfach unmöglich machen. Die Behandlung kann daher meistenteils nur eine symptomatische sein.

Die höhere Neigung zur Sarkomentartung deutet auf den von Wilms bereits geäusserten Gedanken hin, dass unter dem Bilde der Sarkome sich vielfach die Endprodukte ver-

sprengter Keime vorfinden. In dieser Beziehung ist auf die auffallend häufigen Tumoren der kindlichen Blase hinzuweisen. Benecke erwähnt eine häufige Kombination der Blasensarkome mit Missbildungen der Genitalien. In unserem Fall ist das Sarkom vielleicht veranlagt durch eine Entwicklungsstörung bei Schliessung der Kloake und ist kombiniert mit Vitiligo, einem auffallenden Pigmentdefekt am Penis, Skrotum und Analfurche, der jedenfalls angeboren, also primär ist, da keine Anzeichen vorliegen, dass derselbe sekundär auf eine neurotische Störung zurückzuführen wäre.

Zum Schlusse erfülle ich noch die sehr angenehme Pflicht, Herrn Obermedizinalrat Professor Dr. von Bollinger für die gütige Übernahme des Referates, sowie Herrn Prosektor Dr. Eugen Albrecht für die liebenswürdige Überlassung dieser Arbeit und die freundliche Unterstützung bei der Abfassung derselben meinen herzlichsten Dank auszusprechen.

Tabelle

sämtlicher bekannten Fälle von Blasensarkomen.

Nr.	Autor	Alter, Geschlecht, Jahre	Mikroskopische Form	Sitz	Makroskopische Form
1	Senftleben-(Langenbeck)	F. 29	Spindelzellensarkom	Blasengrund R.	weiche Geschwulst.
2	Marchand	F. 27	Rundzellensarkom	Hinterwand	grosser, höckeriger Tumor.
3	Siewert-Winckel	F. 3	Rundzellensarkom	Vorderwand	—
4	Heim-Vögtlin	F. 56	Fibrosarkom	Hinterwand	Tumor mit schwammiger Oberfläche
5	Schlegtendal	F. 42	Spindelzellensarkom	—	faustgrosser Tumor.
6	Chiari 1886	M. 5	Spindelzellensarkom	Hinterwand und R. Seite des Trigonums	ein gänseeigrosser und ein hühnereigrosser Tumor.
7	Chiari-Gussenbauer 1875	M. 12	Myosarkom	Hinterwand	faustgrosser Tumor.
8	König 1872	M. —	gestielt. Rundzellensark.	Blaseneingang	hühnereigrosser Tumor.
9	Eve 1885	M. 68	Rundzellensarkom	Vorderwand	—
10	Eve	Greisin	Myosarkom	linke Blasenwand	—
11	Butlin-Coupland	—	Sarkom	—	—
12	Bowlby	M. üb. 50	Lymphosarkom	Vorderwand	—
13	Bowlby	F. üb. 50	gemischtzellig. Sarkom	—	—
14	Chaffey 1885	M. $3^1/_2$	Lymphosarkom	Vorderwand	—
15	Langton 1885	M. 25	alveol. Rundzellensarkom	an der Harnröhrenmündung	sehr weich, walnussgross.
16	Morraut-Baker 1886	M. 55	Sarkom	Vorderwand	blumenkohlförmig, nuss- und orangenförmig.
17	Weir 1886	M. 65	Sarkom	Hinterwand	—
18	Lange 1896	M. 53	Rundzellensarkom	Hinterwand	—
19	Fenwick 1886	M. 8	Fibrosarkom	—	—
20	Shattock 1887	M. 55	Chondrosarkom	—	—
21	Jackson 1888	M. 76	Rundzellensarkom	Blasengrund (am Trigonum)	—
22	Thompson	M. 46	Sarkom	Scheitel	sehr grosser Tumor.
23	D'Arcy-Power 1888	M. 64	gemischtzellig. Sarkom	Vorderwand	höckrig, blumenkohlförmig.
24	Golding-Bird 1889	F. 55	Rundzellensarkom	Hinterwand	hühnereigrosser Tumor.
25	Whitehead 1888	M. 46	Rundzellensarkom	Hinterwand	sehr grosser Tumor.
26	Nicolich 1888	M. 47	Myosarkom	Vorderwand	—
27	Hinterstoisser	M. 21	Spindelzellensarkom	Vorderwand	weicher, blumenkohlartiger Tumor.
28	Hinterstoisser 1891	M. 52	Spindelzellensarkom	Hinterwand	weicher Tumor.

29	Dittrich 1889	M. $1^3/_4$	Spindelzellensarkom	Blasengrund (Fundus)	walnussgrosse Halbkugel.
30	Dittrich 1889	F. 25	Rundzellensarkom	Hinterwand R. Uretermünd.	—
31	Weichselbaum 1887	F. 36	grosszelliges Sarkom	Blasenwand	weicher Tumor.
32	Ebenau 1885	M. 52	alveol. Spindelzellensark.	Hinterwand	gänseeigrosser Tumor.
33	Ebenau	M. 55	Teleangiektat. Sarkom	Fundus L.	weicher, zerreiblicher, sehr leicht blutender Tumor
34	Bernstein 1890	M. 45 (?)	Rundzellensarkom	Vorderwand	runder, derber Tumor
35	Fröhlich 1893	F. 4	Spindelzellensarkom	Hinterwand	—
36	Dibbern 1897	F. 36	Rundzellensarkom	Hinterwand	—
37	Yamasaki 1899	M. 66	Spindelzellensarkom	Blasenwand	grosser, knolliger Tumor.
38	Meyer Richard 1900	M. 64	grosszelliges Sarkom	Hinterwand	hühnereigrosser, blumenkohlförmiger Tumor.
39	Beneke	M. 72	Osteoidchondrosarkom	Hinterwand	kleinapfelgrosser, blumenkohlförmiger Tumor.
40	Jäger 1904	M. 43	Rundzellensarkom	Vorderwand	gallertige Geschwulst mit linsen- bis pflaumengrossen Höckern.
41	—	F. 22 Mon.	Fibrosarkom	Blasenhals	—
42	—	—	Spindelzellensarkom	Fundus R.	langgestielter, knorpelharter Tumor, Pilzform.
43	—	Greisin	Rundzellensarkom	Fundus R.	kleiner, weicher Tumor.
44	—	F. 39	Rundzellensarkom	R. Blasenseite	drei breitbasige, sehr weiche Tumoren.
45	—	M. 73	gemischtes Sarkom	Hinterwand	zwei Fäuste grosser Tumor.
46	—	F. 50	Rundzellensarkom	Hinterwand	blumenkohlförmiger Tumor.
47	—	F. 4	Rundzellensarkom	Hinterwand und Fundus	—
48	—	F. 29	Sarkom mit kleinen Spindelzellen	Hinterwand	weicher, elastischer, gelappter Tumor; nussgross.
49	—	F. 56	Fibrosarkom	Hinterwand der L. Seite	kleiner Tumor mit schwammiger Oberfläche und sehr hartem Kern.
50	—	F. 50	Rundzellensarkom	L. Uretermündung	schwammig, breitstielig.
51	—	M. 66	Rundzellensarkom	Ganze Blase ausgenommen, die Regio prostatica	mehrere schwammige Tumoren.
52	—	M. 52	Rundzellensarkom	Hinterwand	grosser gelappter, breitstieliger Tumor.
53	—	—	Rundzellensarkom	am R. Ureter	grossgelappter und gestielter Tumor.
54	—	Greis	Rundzellensarkom	Hinterwand	weiche, zottige Tumoren.
55	—	F. 58	Lymphosarkom	—	flockenartige Tumoren mit zottigen Büscheln.

Nr.	Autor	Alter, Geschlecht, Jahre	Mikroskopische Form	Sitz	Makroskopische Form
56	—	M. 57	Sarkomotöse Geschwulst	—	strausseneigrosser, harter Tumor.
57	—	—	alveoläres Sarkom	—	blumenkohlartiger Tumor.
58	—	F. 60	Fibrosarkom	Vorderwand	talergrosser Tumor.
59	—	M. 55	Rundzellensarkom	am R. Ureter	kugliger Tumor.
60	—	M. $4^1/_2$	kleinzelliges Rundzellensarkom	Blasenseite	multipler knotenförmige Gewächse.
61	—	M. 30	Sarkom	—	—
62	—	—	Sarkom mit Rund- und Spindelzellen	Vorderwand	harter, höckriger Tumor.
63	—	—	Myosarkom	Vorderwand	Tumor infiltriert die ganze Blasenwand.
64	—	M. 70	Sarkom	Trigonum	kurzgestielter, nussgrosser Tumor.
65	—	—	Rundzellensarkom	Trigonum	hühnereigrosser Tumor.
66	—	M. 41	Sarkom	—	—
67	—	F. $3^3/_4$	kleinzelliges Sarkom	Hinterwand	Traubenförmig gelappter Tumor
68	—	M. 75	Rundzellensarkom	R. Uretermündung	gestielter Tumor.
69	—	Kind (?)	Alveolärsarkom	an den Ureteren	unregelmässig gelappter Tumor.
70	—	M. 3	Lymphosarkom mit Rund- und Spindelzellen	Vorderwand	—
71	—	M. 67	Sarkom	—	ziemlich harter Tumor
72	—	M. $2^3/_4$	Spindel- und Rundzellensarkom	unteres Blasendrittel	grobknolliger, grauer Tumor mit kleinfingerdickem Fortsatz i. d. Harnröhre.
73	—	M. 60	Sarkom	—	—
74	—	M. 35	Spindelzellensarkom	—	kirschgrosser, runder Tumor.
75	—	F. 25	Rundzellensarkom	Submukös i. d. Blase entstand. zwischen Blase u. Vagina	—
76	—	M. 13 Mon.	Sarkom	Fundus	grosser, weicher Polyp.
77	—	F. 57	Rundzellensarkom	Trigonum	weicher Tumor.
78	—	M. 21	Spindelzellensarkom	Trigonum	Tumor mit haselnussgrossen Vorsprüngen und glatter Oberfläche.
79	—	M. $1^1/_2$	Spindelzellensarkom	Fundus	grosser, weicher Tumor.
80	—	F. $2^3/_4$	Sarkom	L. Blasenwand	Erdbeergrosser Tumor.

Die Fälle von 41—80 sind der Arbeit von Dibbern entnommen und dort ohne Angabe der Autoren (Williams, D'Arcy-Powers etc.) aufgeführt, wodurch die Übersichtlichkeit der Fälle etwas beeinträchtigt ist. Dadurch wäre ein Irrtum oder eine Verwechslung gleichliegender Fälle besser hintangehalten. — Sperlings 13 Fälle sind in die Zahl der 80 beobachteten Fälle eingeschlossen, ebenso D'Arcy-Powers in Londoner Museen an Präparaten beobachteten neun Fälle mit Ausnahme des vielfach angezweifelten Myxosarkoms, dann Williams fünf Fälle.

Lebenslauf.

Verfasser dieser Arbeit, Karl Franz Jäger, wurde am 12. März 1877 zu Burrweiler in der Rheinpfalz als Sohn des prakt. Arztes und bezirksärztlichen Stellvertreters, Dr. Franz Karl Jäger, geboren. Nach Besuch der Volksschule zu Edenkoben besuchte er die humanistischen Gymnasien zu Speyer am Rhein, München (Ludwigsgymnasium) und Weissenburg im Elsass, wo er Februar 1898 absolvierte. Dann studierte er an den Universitäten München, Berlin, Erlangen, Paris und Kopenhagen und machte im Frühjahre 1903 zu München das medizinische Staatsexamen, worauf er im 4. Chevauleger-Regiment als einjährig-freiwilliger Arzt und Unterarzt diente. Während der klinischen Semester war er ein halbes Jahr bei Herrn Geheimrat Prof. Dr. v. Bergmann in der Chirurgischen Universitätsklinik zu Berlin praktisch tätig, kurze Zeit bei Geheimrat Professor v. Ziemssen in der Inneren Klinik des Krankenhauses l./Isar und drei Monate im Ambulatorium für Hautleiden von Professor Dr. Barlow zu München.

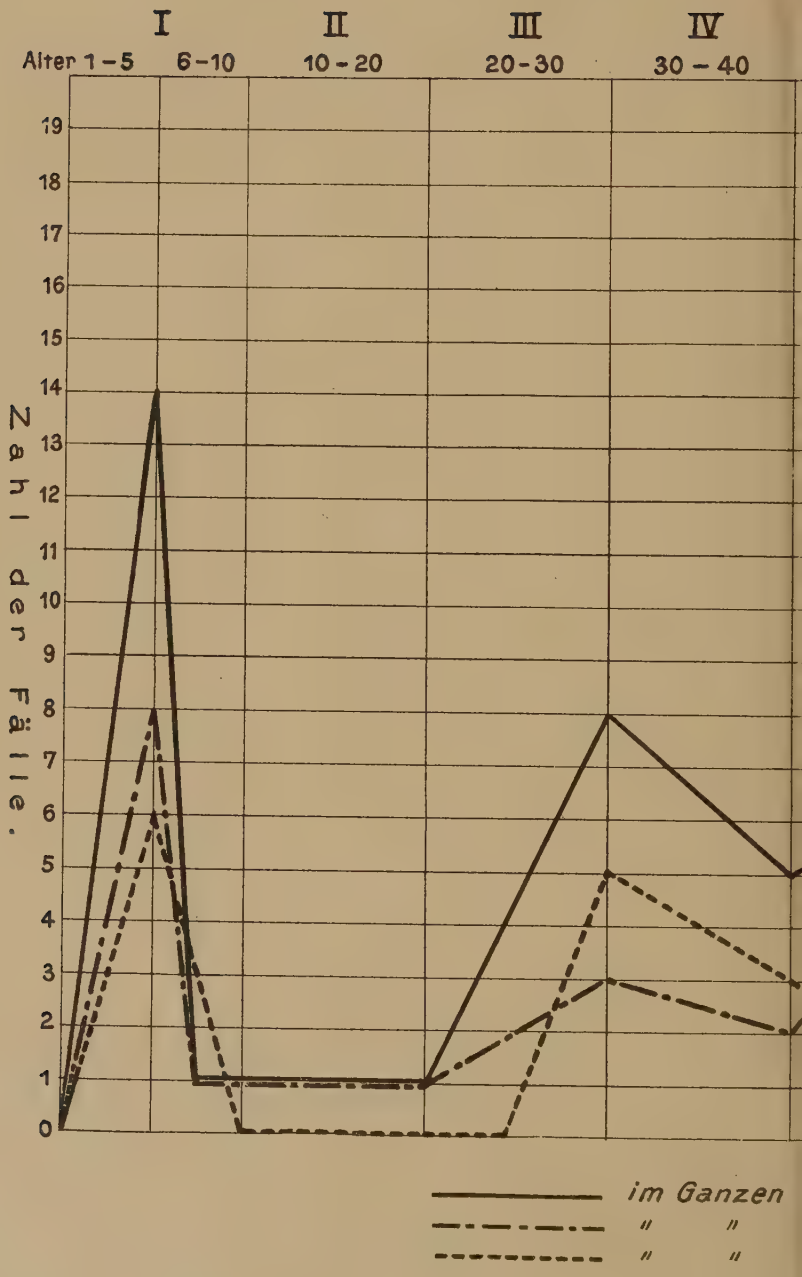
I
II
III
IV
Alter 1–5
6–10
10–20
20–30
30–40
19
18
17
16
15
14
13
12
11
10
9
8
7
6
5
4
3
2
1
0
Zahl der Fälle.
im Ganzen
" "
" "

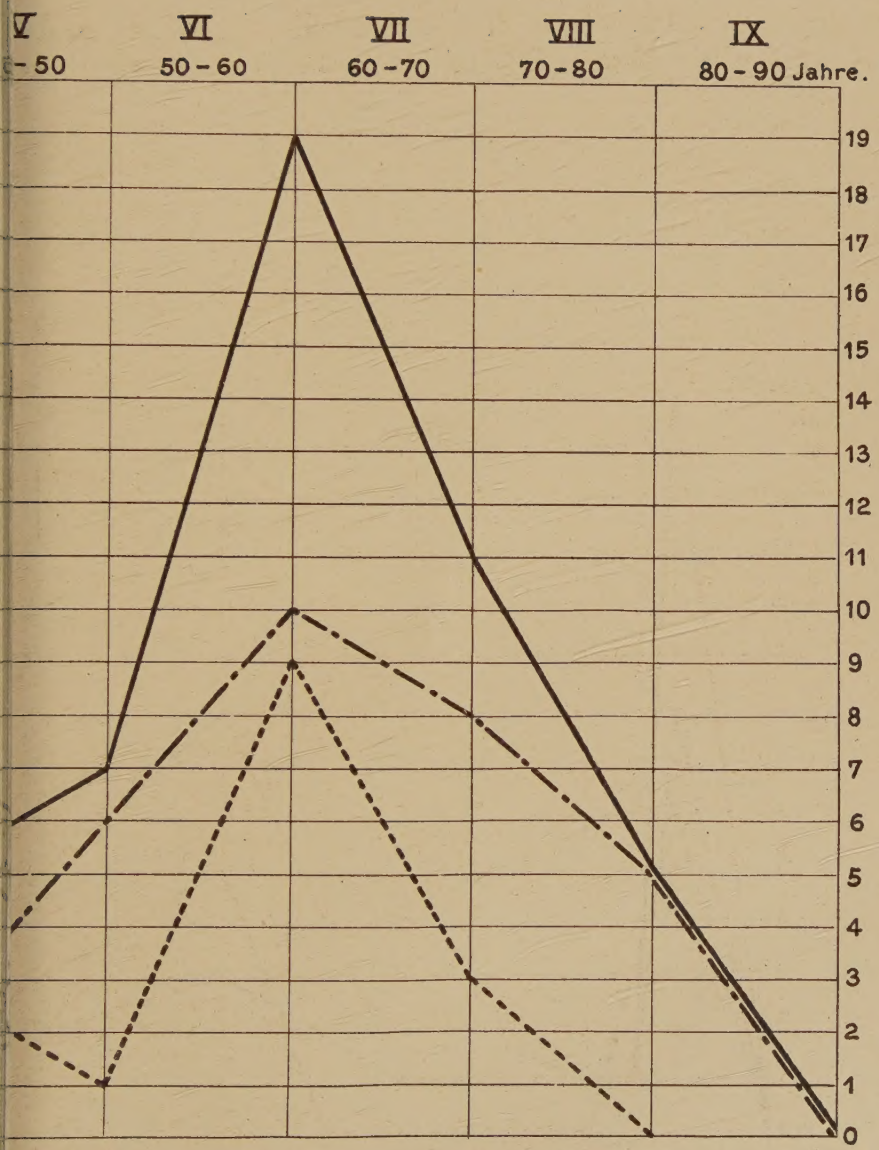

Fälle.
Männern = 45 Fälle.
Frauen = 26 " .